TEMA 27.- FISIOPATOLOGÍA OSTEOARTICULAR

Cirugía Ortopédica y Traumatología

Aparato locomotor: aparato o conjunto de órganos activos y pasivos, músculos y huesos destinados a la locomoción.

- Locomoción
- Aspectos sociales
- Lesiones no traumáticas
- Aspectos actuales
- Métodos de prevención
- Biomateriales: materiales que producen el mínimo rechazo por parte del tejido huésped y que ha permitido resolver muchos problemas.
- Sustitutivos óseos
- Ingeniería genética
- Robótica

Terapéuticas cada vez menos agresivas y más biológicas.

Nicolás Andry: "Ortopedia o el arte de prevenir y corregir las deformidades en los niños"

Los huesos

-Hueso: cada uno de los órganos duros que, en su conjunto, van a formar el esqueleto. Es un elemento homeostático.

-Tejido óseo: tejido fundamental constituyente del hueso, variedad de los tejidos conjuntivos del organismo, se distingue de ellos por su dureza, adquirida mediante un proceso de mineralización. Como en cualquier tejido conjuntivo hay que distinguir en el tejido óseo unos elementos celulares y un componente extracelular o matriz. El hueso alcanza una densidad óptima para resistir las fuerzas externas. Con el tiempo el equilibrio entre la formación y resorción ósea se altera y las pérdidas empiezan a ser superiores a la producción, llegando a una osteoporosis fisiológica.

-Función de los huesos

1. **Mecánica**
    a. Protección
    b. Estabilidad a la carga
    c. Dinámica
2. **Biológica**
    a. Depósito de minerales y homeostasis del calcio: están implicados todas aquellas zonas que donde se producen el intercambio de Ca y P fundamentalmente, como el riñón, el intestino o el tiroides.
    b. Hematopoyesis (médula ósea)
3. **Reguladora de la respuesta inmune:** los huesos son órganos dotados de una actividad importante que responden a señales mecánicas y hormonales.

Proceso de aposición-resorción → modelación /remodelación ósea

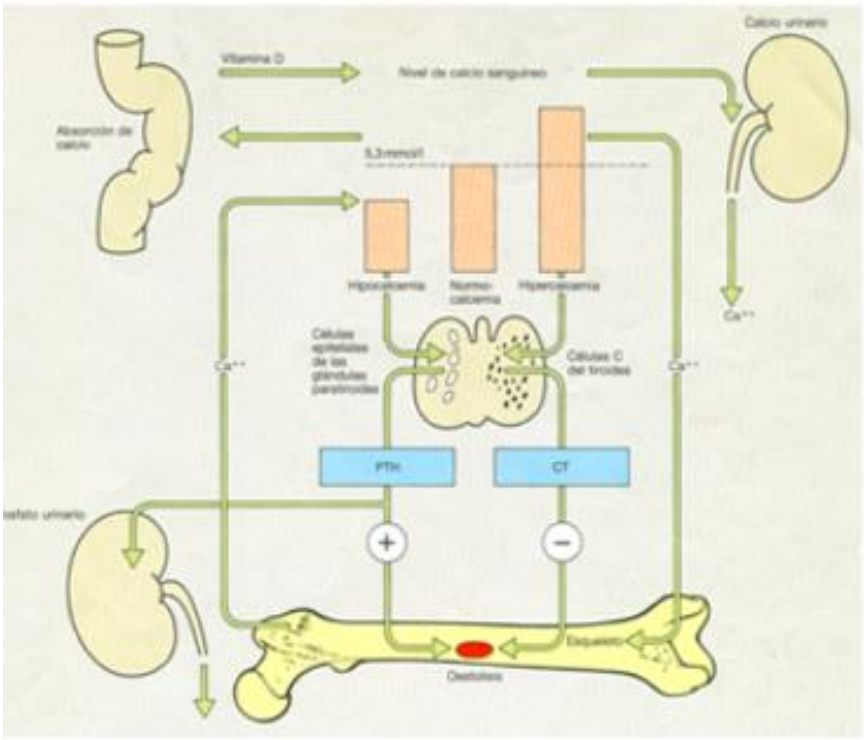

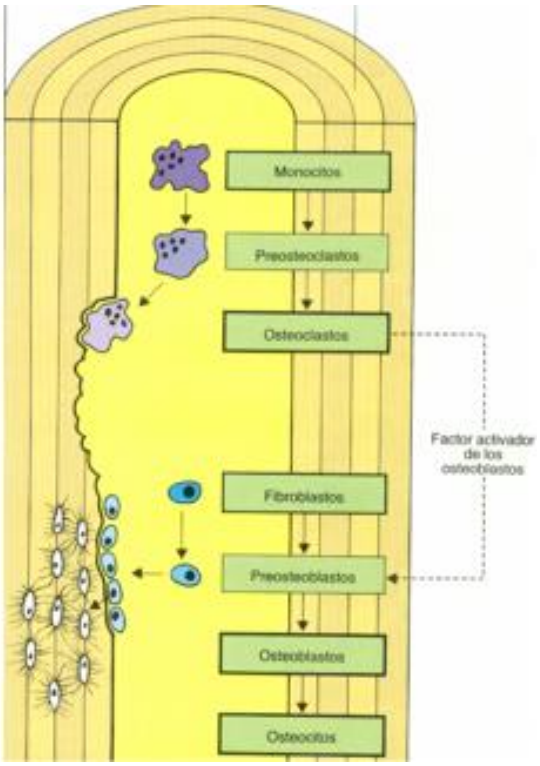

-Composición del hueso: tejido óseo (repasar de órgano)

Está compuesto de elementos celulares y matriz, igual que otros tejidos. A su vez, esta matriz presenta una sección orgánica constituida por una fracción orgánica (25-30% del peso del hueso seco) y una fracción mineral (65-70%)

- **Fracción orgánica:**
  - <u>Elementos celulares</u>:
    - Osteoblastos: forma el osteoide. Se ocupa de la síntesis de protocolágeno, secreción de mucopolisacáridos y proceso de mineralización de la matriz ósea.
    - Osteoclastos: origen monocítico macrofágico. Producen lisoenzimas y colagenasas. Tienen función homeostática.
    - Osteocitos: evolución del osteoblasto hacia la célula ósea madura. Forma la matriz calcificada (mineralización osteoide) y osteoplastos (conductos calcóforos) Con el tiempo se pueden encontrar lagunas periosteocitarias vacías por la osteoporosis.
  - Elementos no celulares: 95% de fibras colágenas (proteína) y sustancia fundamental (mucopolisacáridos)
- **Fracción inorgánica**: 70% de composición del hueso seco
  - <u>Hidroxiapatita</u>: cristales compuestos de 80%% fosfato triCa y 10% carbonato Ca rodeados de capa hidratante con agua e iones (Cl, Na, K, Mg) Junto con las fibras de

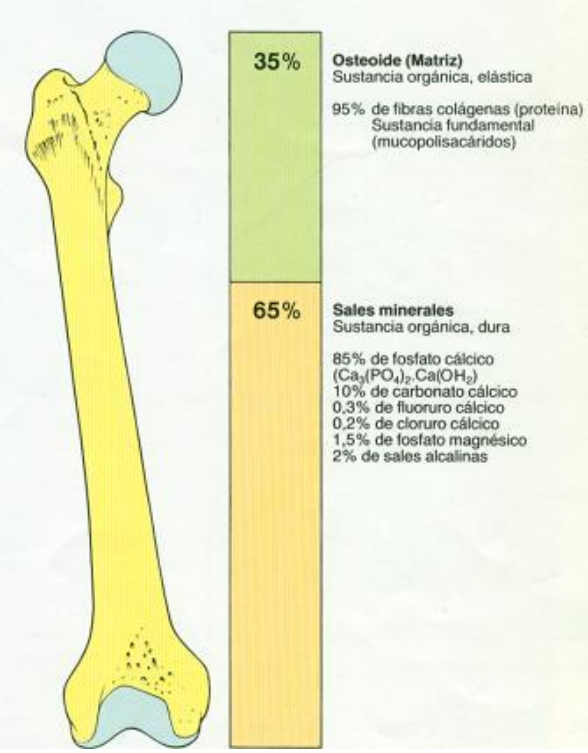

colágeno forman el “hormigón armado” del hueso y que le confiere las propiedades mecánicas (más resistente que el acero).

-Variantes del tejido óseo

1. **Hueso secundario o maduro** (“laminar”): ordenado de manera concreta y regular, pero diferente según el tipo de hueso.
2. **Hueso primario o inmaduro**: se dispone de forma arbitraria. Es más flexible, débil y deformable (disposición irregular de las fibras colágenas) Desaparece a partir de los 4 años, excepto en patología y restos embrionario. Se orienta según las cargas que debe soportar.

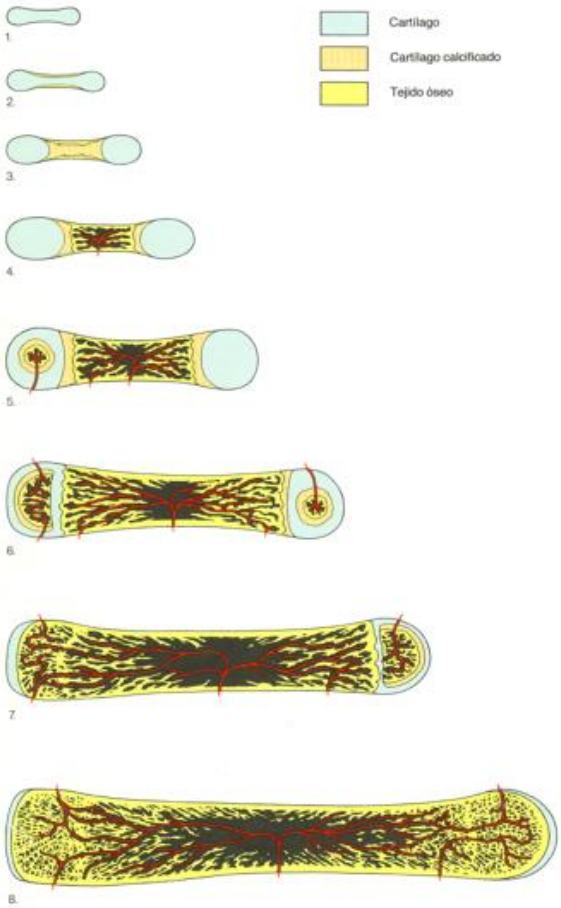

-Formación del hueso

- **Calcificación/osificación:**
  - Depósito de sales de Ca en un tejido
  - Proceso de formación ósea
- **Osteogénesis:** El tejido óseo se forma a partir de un proceso de osificación, que puede ser de dos tipos:
  - Osificación membranosa (típica de escapula, clavícula, huesos del cráneo, etc), que es el paso de parénquima indiferenciado a tejido óseo;
  - Osificación endocondral o cartilaginosa (típica de huesos largos), que es la formación de tejido óseo a partir de un molde cartilaginoso que es invadido por brotes vasculares (en huesos largos más de un núcleo de desarrollo, dado que hay núcleos epifisarios).

En un feto de 5 meses puede distinguirse en un hueso de la mano:

1. Manguito óseo pericondral
2. Epífisis
3. Zona de osificación
4. Trabécula ósea
5. Cavidad medular primitiva
6. Vasos sanguíneos.

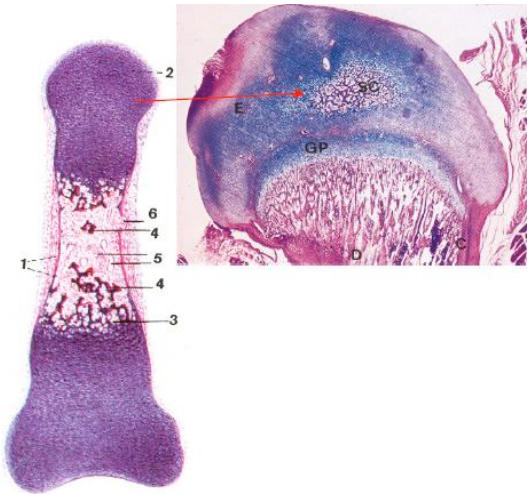

De la capa interna del periostio existe potencial osteogénico. Esto es importante porque si se produce una fractura con ruptura de la arteria nutricia siempre tendremos el periostio como elemento que va a sustituir los déficit que puedan existir por la lesión traumática primitiva.